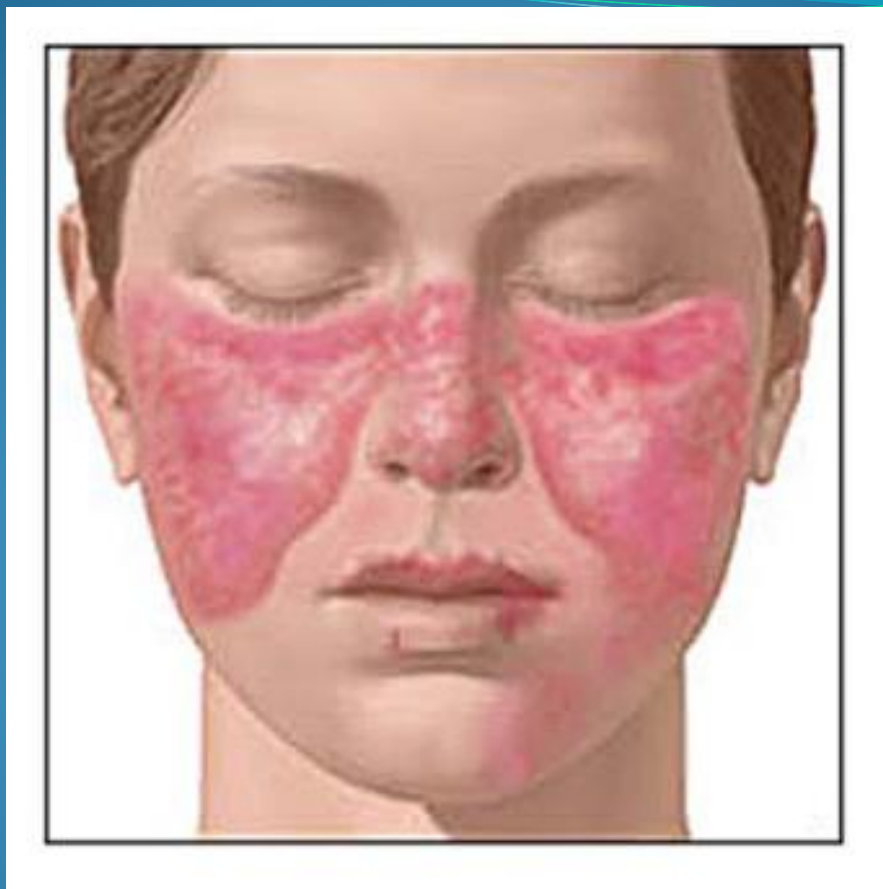


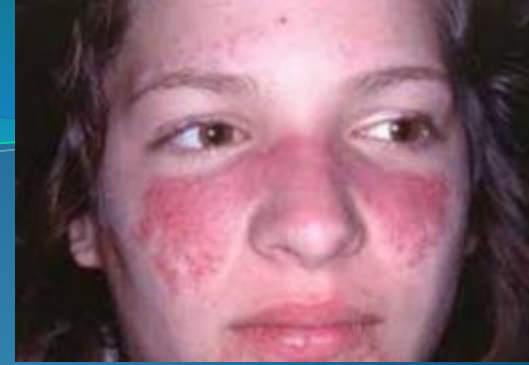# SUSPEITA DE LÚPUS

Carmem Dolores  
Instituto Espírita Semeadores da Fé - PE.



Vermelhidão que aparece na face,  
em forma de 'borboleta'

# O que é Lúpus?



O lúpus eritematoso sistêmico (LES), conhecido popularmente apenas como lúpus, é uma doença autoimune que pode afetar principalmente pele, articulações, rins, cérebro mas também todos os demais órgãos.

Doenças autoimunes ocorrem quando o sistema imunológico ataca tecidos saudáveis do corpo por engano. Dentre mais de 80 **doenças autoimunes** conhecidas, **o lúpus é uma das mais importantes.**

# EXISTEM TRÊS TIPOS DE LÚPOS

## Lúpus discoide

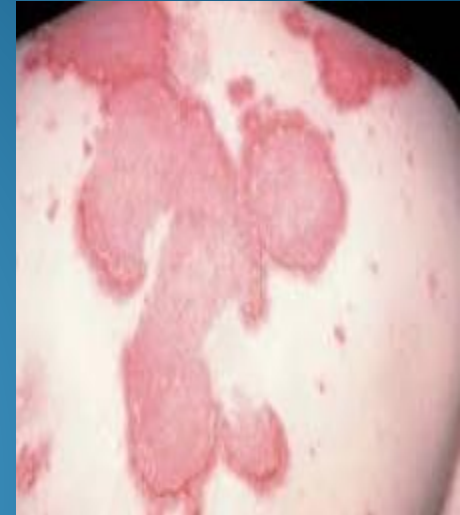A inflamação é sempre limitada à pele.

## Lúpus sistêmico

A inflamação ocorre no organismo, comprometendo vários órgãos ou sistemas do corpo.

## Lúpus induzido por drogas

Antibióticos, medicamentos para controlar convulsões e pressão alta podem provocar inflamações temporárias.



# FATORES DE RISCO

A doença é mais comum em mulheres do que em homens.

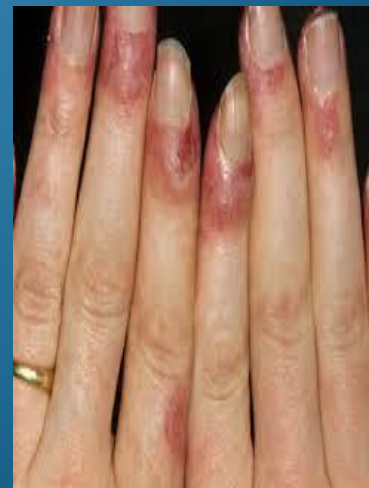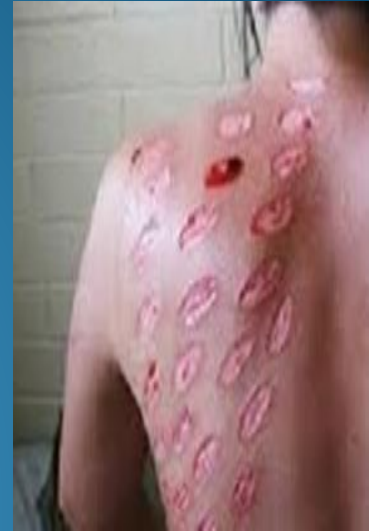Idade: 15 e 40 anos.





# PRINCIPAIS SINTOMAS

- ❖ Os sintomas do lúpus podem surgir de repente ou se desenvolver lentamente.
- ❖ Os sinais mais comuns são: Fadiga, febre, dor nas articulações, rigidez muscular, inchaços, vermelhidão na face, queda de cabelo e mal-estar.
- ❖ As lesões na pele que surgem ou pioram quando expostas ao sol.
- ❖ Coração: ritmo cardíaco anormal (arritmia)
- ❖ Pulmão: tosse com sangue, dificuldade para respirar.



# SINTOMAS NA ASSISTIDA

- 1) Fortes dores pelo corpo e em todas as articulações e fadiga.
- 2) Cefaleia, principalmente na nuca.
- 3) Nódulo no Fígado.
- 4) Leucopenia - Quando a quantidade de leucócitos é menor que 4.000 células/mL


## DADOS

**Nome** : Fernanda Maria Guedes da Silva.  
**Idade** : 48 anos.  
**Côr** : Branca.  
**Profissão** : Professora

Nome: FERNANDA MARIA GUEDES E SILVA  
Convenio: SUL AMER GLOB EMPRES  
O.S.: 115 - 379655  
Data O.S.: 10/02/2015

Reg.: 1167804  
Médico: ALVARO ANTONIO BANDEIRA FERRAZ  
Contador: A0538/15  
Resultado: 27/02/2015

## HISTOPATOLÓGICO

**HISTÓRIA CLÍNICA:** Cisto hepático gigante. 

**MATERIAL:** Fragmento hepático.

**MACROSCOPIA:** Recebido em formalina, em recipientes separados e identificados, o material consta de:

1. Fragmento irregular de tecido, pardo e elástico, com superfície pardo-esverdeada, contendo material mucóide esverdeado. (A=3f, B=5f, cisto de fígado, 1º recipiente da congelação)
2. Segmento tecidual de aspecto capsular medindo 16,0 x 8,5cm, exibindo superfície externa ora lisa, ora enrugada, pardo-acastanhada, parcialmente recoberta por tecido adiposo. Superfície interna é trabecular de mesma coloração. Aos cortes, exhibe parênquima hepático com até 2,0cm de espessura sem alterações macroscópicas (C=1f, D=1f, 2º recipiente da congelação; E,F=1f, parênquima hepático; G,H,I,J,K=2f; 2º recipiente, maior segmento)
3. 03 segmentos teciduais de aspecto capsulares, semelhantes aos acima descritos, medindo o maior 13,0 x 5,0cm. Aos cortes, com até 0,4cm de espessura. (L=3f, M=3f, maior; N=2f, médio; O=2f, menor; 3º recipiente)
4. Fragmento hepático: segmento tecidual irregular, firme-elástico, castanho-amarelado, medindo 2,6 x 1,7 x 0,9cm. Aos cortes, é compacta, de mesma coloração. (P=2f, Q=3f, fragmento de fígado; 4º recipiente)

**MICROSCOPIA ÓPTICA:**



Dr Eziel C. V. Rocha  
CRM - 15440

Dr Luiz Antônio da Fonte  
CRM - 15534



# OS MÉDICOS

**HIPÓTESES DIAGNÓSTICAS:**  
**Suspeita de Lúpos.**

**TRATAMENTO:**

- 1) Corticóides.**
- 2) Protetor solar.**
- 3) Relaxante muscular.**

# **INÍCIO DO TRATAMENTO MAGNÉTICO**

**Início: 01/01/2015 até 19/05/2015.**

**Tempo: 30 min.**

**Centros de força e órgãos trabalhados:**

**Coronário/ Frontal/ Laríngeo/ Esplênico (fígado).**

**Técnicas utilizadas:**

- . Tato magnético.**
- . Dispersivos transversais cruzados.**
- . Longitudinais gerais.**
- . Imposições nos centros indicados acima intercaladas.  
com dispersivos transversais.**
- . Perpendicular.**

# UM CASO DE LÚPOS APRESENTADO NO II EMME

## E-MAIL PARA ADILSON MOTA DE SANTANA

Carmem Dolores



Adilson Mota de Santana 29/08/2015 ▶

Oi Carmem! As técnicas utilizadas na época para o tratamento do lúpus foram as seguintes: Técnicas utilizadas Tratamento d...



CARMEM DOLORES @ 28/08/2015 Documentos

Para: Adilson Mota de Santana ✉

Ações ▾

LÚPUS

↑ ↓ >

[Baixar como zip](#) [Salvar no OneDrive](#)

Prezado amigo, Bom dia

Chegou a nossa casa um caso de Lúpus em mulher branca, 48 anos.

Encontrei no Jornal Vórtice do 2 Encontro de março 2009 uma caso, entretanto não foi publicado o técnica utilizada, por isso peço sua ajuda.

Grata por sua tenção,

Carmem Dolores  
Instituto Espirita Semeadores da Fé.  
Recife-PE.



Adilson Mota de Santana 29/08/2015 ▶

Para: carmem.dps@hotmail.com ✉

Oi Carmem!

As técnicas utilizadas na época para o tratamento do lúpus foram as seguintes:

### **Técnicas utilizadas**

#### **Tratamento do Lúpus.**

- Tratamento dos diversos centros de força, focando a atenção no esplênico e umeral.
- Imposições e transversais no esplênico
- Transversais no umeral
- Imposições e transversais no fígado e rins.
- Transversais no Umeral, Lombar e Básico.
- Pequenas Concentrações nestes centros, seguidas de transversais.
- Perpendiculares dispersivos ativantes e calmantes até os pés.

Abraços e bom final de semana.

# FIM DO TRATAMENTO MAGNÉTICO

28/01/2016.

Tempo: 30 min.

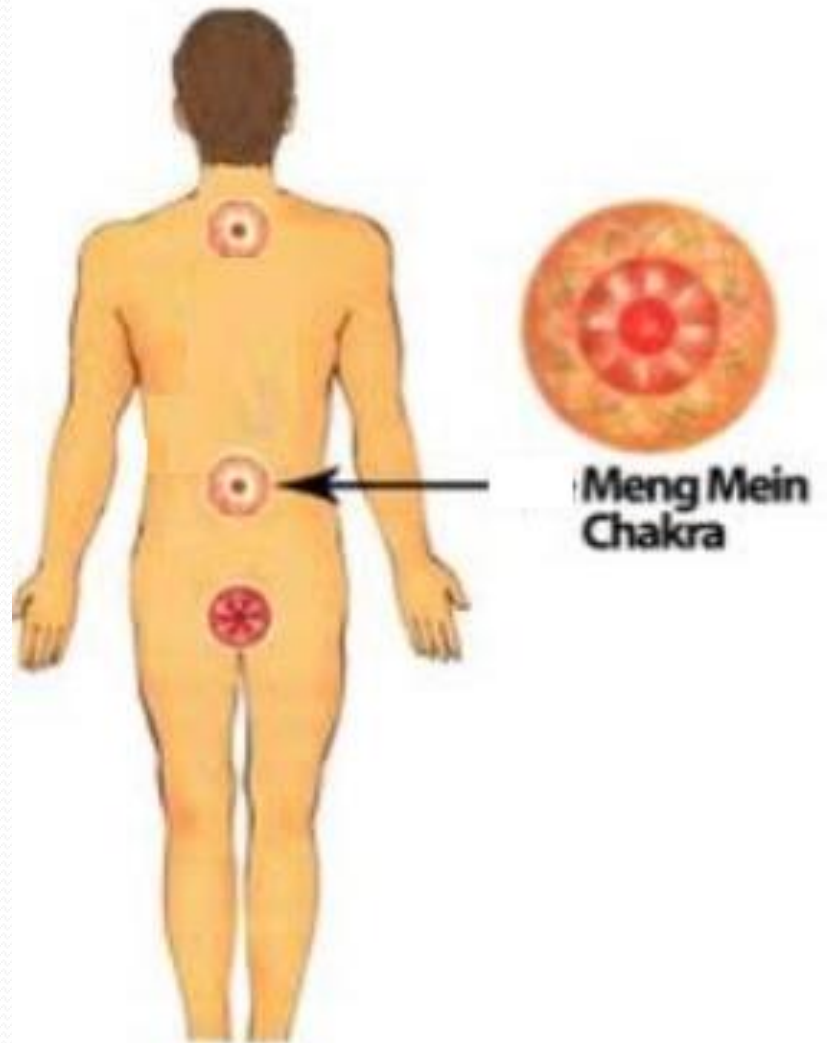
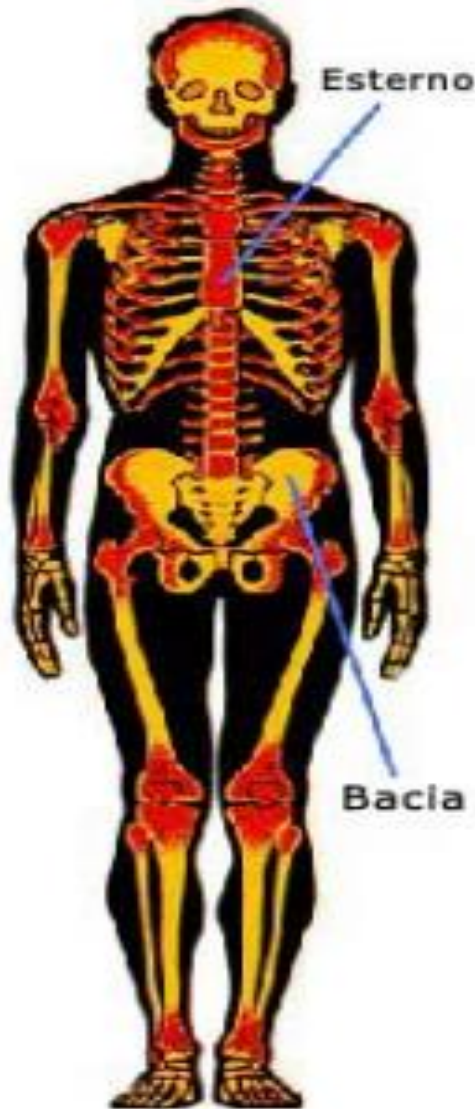## Centros de força e órgãos trabalhados:

Coronário/ Frontal/ Laríngeo/ Cardíaco/ Gástrico/ Esplênico/ Umeral/  
Meng Mein / Básico.

## Técnicas utilizadas:

- . TDM 2.
- . Imposições e dispersivos transversais no fígado e rins;
- . Dispersivos transversais no Umeral, Lombar( Meng Mein) e Básico;
- . Pequenas concentrações nestes centros, seguidas de dispersivos transversais;
- . Dispersivos transversais no cardíaco;
- . Imposições no osso Esterno e Bacia.
- . 3 Tipos de Técnicas de arrastamento para aliviar as dores;
- . Dispersivos Longitudinais Gerais;
- . Perpendiculares.





BOA VISTA: rua Sete de Setembro, 494  
BOA VIAGEM: rua Wilfrid Russel Shorto, 74  
PIEDADE: Av. Bernardo Vieira de Melo, 2115  
ESPINHEIRO: rua Quarenta e Oito, 135  
JAQUEIRA: rua do Futuro, 959  
DERBY: praça do Derby, 177  
OLINDA: Av. Getúlio Vargas, 1735  
SETUBAL: rua Professor Mário de Castro, 370  
BOA VIAGEM/JARDINS: rua Raul Azedo, 252  
CASA FORTE: Av. Dezanete de Agosto, 1986  
CLÍNICA LUCILO AVILA: Av. João de Barros, 50  
CANDEIAS: rua Jornalista Haroldo Calvo 47

Central de Atendimento  
(81) 3421-9000

www.labmm.com.br



Pedido: 654672-06 FERNANDA MARIA GUEDES E SILVA

Médico: GUILHERME BRAZ MACEDO

Convênio: S.AMERICA

Atend.: 30/10/2015

DERBY

SoftL@b

Pag.: 1 de 4

**EXAME: ANTICOAGULANTE LÚPICO.**

MÉTODO: CLOTTING STA COMPACT-STAGO

**1. TESTE DE TRIAGEM**

**TEMPO DE TROMBOPLASTINA PARCIAL ATIVADA (T.T.P.A)**

T.T.P.A PACIENTE

31.8 SEGUNDOS

T.T.P.A POOL PLASMA NORMAL

34.0 SEGUNDOS

RELAÇÃO T.T.P.A PACIENTE/T.T.P.A. POOL NORMAL

0.94

**TESTE DE SCREENING (LAC SCREEN) (VENENO DE VÍBORA RUSSEL)**

TEMPO DO PACIENTE

34.9 SEGUNDOS

TEMPO PLASMA NORMAL

38.0 SEGUNDOS

RELAÇÃO PACIENTE/PLASMA NORMAL

0.92

VALORES DE REFERÊNCIA DA RELAÇÃO:

MAIOR OU IGUAL A 1.2 - POSSÍVEL PRESENÇA DE INIBIDOR INESPECÍFICO.  
(ANTICOAGULANTE LÚPICO)

MENOR QUE 1.2 - AUSÊNCIA DE INIBIDOR INESPECÍFICO.  
(ANTICOAGULANTE LÚPICO)

**CONCLUSÃO: AUSÊNCIA DO ANTICOAGULANTE LÚPICO.**

# LUIZ BORGES FILHO

REUMATOLOGIA - CRM 7808

LAUDO MANEJ

A SRA KENNARD MARIN FREDE

o SINA KUPOLSON-10, no momento

SE TABOLOGIA Neurológica

SICSEMICA

197/10164-53  
Luiz Borges Filho  
Reumatologista  
CRM 7808

7810116

# RESULTADOS

- ❑ A partir do mês de outubro/2015 começou a se perceber nitidamente que foi melhorando semana após semana.
- ❑ Em 28/01/2016 saiu o Laudo Médico, as suspeitas de Lúpos não existem.
- ❑ Em um ano, a assistida não sente mais as dores e os sintomas sumiram.
- ❑ **Final do tratamento: 04/02/2016.**

The image features two hands, one on the left and one on the right, reaching towards each other. A bright, glowing light emanates from the space between the hands, creating a soft, ethereal atmosphere. The background is dark, making the light and the hands stand out. The text 'Carmem Dolores' is centered in a white box with a yellow border.

# Carmem Dolores

Obrigada  
[carmem.dps@hotmail.com](mailto:carmem.dps@hotmail.com)